RG Shuntoversikt Caput / Thorax /abdomen

Endring siden forrige versjon
Revidert. Ingen endringer.

Indikasjon	Kontroll av shunt (VP-shunt)	*RG Caput Front PA, RG Caput Side* *RG Thorax Front PA* *RG Abdomen Front* ***Alternativ undersøkelse:*** *CT Scout front og side der dette gir gode nok bilder*

RG CAPUT FRONT		Illustrasjon settes inn her
INFORMASJON		
POSISJONERING	Pasienten stående i PA mot veggbucky med panne og nese inntil detektoren. Om pasienten ikke kan stå tas bildet liggende med linjen mellom panne og nesetipp parallelt med detektor. Inkluder hele skallen samt halsen.	
SENTRERING	Omtrent bakre skallegrop, litt avhengig av pasientstørrelse.	
STRÅLERETNING	0°	
BILDEKRITERIER	Hodet fremstilles uten rotasjon og med shunten godt visualisert hele veien.	
KOMMENTAR		
RG CAPUT SIDE		Illustrasjon settes inn her
INFORMASJON		
POSISJONERING	Pasienten stående med venstre side mot veggbucky. Inkluder hele skalle samt halsen.	
SENTRERING	Omtrent på kjeveleddet.	
STRÅLERETNING	0°	
BILDEKRITERIER	Hodet og hals fremstilles rett fra siden uten rotasjon og med shunten godt visualisert hele veien.	
KOMMENTAR		

RG THORAX FRONT PA	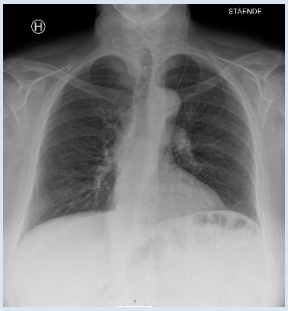	Illustrasjon settes inn her
INFORMASJON		
POSISJONERING	Pasient stående i PA uten rotasjon, hodet pekende rett frem. Avslappende skuldre roteres mot detektoren for å trekke scapula bort fra lungefeltet, enten med armene rundt detektoren, eller hendene på crista iliaca. Med sentralstrålen på TH7, inkluderes et område 4-5cm over skuldrene, samt AC-ledd i ytterkant på hver side. Bildet tas i full inspirasjon.	
SENTRERING	TH7 på en gjennomsnittlig pasient, 18-20cm nedenfor C7	
STRÅLERETNING	0°	
BILDEKRITERIER	Hele lungene fremstilles uten rotasjon, med sidelike clavicula og costa. På de fleste pasienter skal minimum bakre costa 10 vises over diafragma. Shunten vises med overlapp fra RG Caput.	
KOMMENTAR		
RG ABDOMEN PA		Illustrasjon settes inn her
INFORMASJON		
POSISJONERING	Pasienten stående i PA, parallelt med detektor, med armene ut fra siden. Om pasienten ikke kan stå tas bildet liggende. Bildet tas etter endt ekspirasjon.	
SENTRERING	5cm over Crista Iliaca	
STRÅLERETNING	0°	
BILDEKRITERIER	Uten rotasjon med sidelik Os Ileum og sidelike Costa. Bildet dekker området fra Symphysis Pubica og hele diafragma. Shunten vises med overlapp fra RG Thorax. Om ikke enden på shunten visualiseres, supplerer man med et bilde lenger ned.	
KOMMENTAR		

Referanser

Vedlegg

Slutt på Prosedyre